Muskulatur

O.Miltner

DOCORTHO
Praxis für Ganzheitliche Orthopädie & Unfallchirurgie

Friedrichstr.94, 10117 Berlin

GOTS
Gesellschaft für Orthopädisch-Traumatologische Sportmedizin

DOCORTHO
PRAXIS FÜR GANZHEITLICHE ORTHOPÄDIE & UNFALLCHIRURGIE

Muskelverletzungen

Strukturelle Störung

- Grad 1 = Riß einzelner Fasern bei intakter Faszie

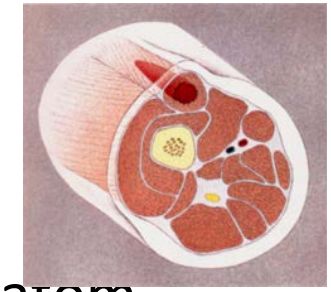

- Grad 2 = Riß mehrer Fasern bei intakter Faszie +Hämatom

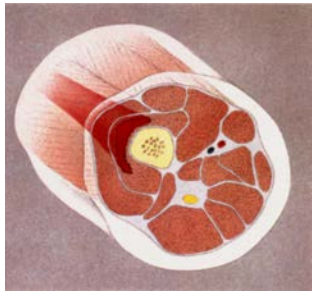

- Grad 3 = Muskelriß mit Teilruptur der Faszie

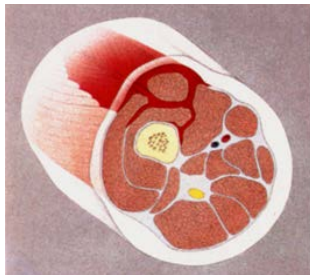

- Grad 4 = Komplette Ruptur von Muskel und Faszie

Ryan 1969

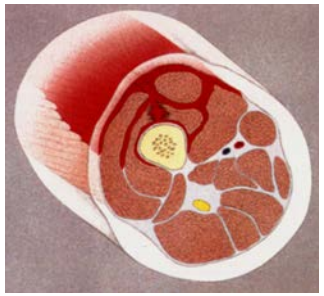

Funktionelle Störung

- Muskelverhärtung

„ tastbare Festigkeit im Muskel (Myogelosen)... (Ragann 1952)

- Muskelzerrung

„ rascher Anstieg des Muskeltonus.... (Müller Wohlfarth 2001)

- Myofasziales Schmerzsyndrom

„ umschriebene Überempfindlichkeit eines Muskel...“(Travell/Simon 2002)

Neue Klassifikation

Funktionelle Störung

Ia Schmerzhafte Muskelverhärtung (ermüdungsbedingt)
Ib Schmerzhafte Muskelverhärtung (neurogen)
II Sog. Muskelzerrung (Neuromuskuläre Zerrung)

Strukturelle Störung

IIIa Muskelfaserriss (≤ 5 mm Querausdehnung)
IIIb Muskelbündelriss (≥ 5 mm Querausdehnung)
IV Muskelriss / sehniger Muskelausriss

British Journal of Sports Medicine

BMJ Group

Br J Sports Med. 2013 April; 47(6): 342–350. PMCID: PMC3607100
Published online 2012 October 18. doi: 10.1136/bjsports-2012-091448

Terminology and classification of muscle injuries in sport: The Munich consensus statement

Hans-Wilhelm Mueller-Wohlfahrt,[1] Lutz Haensel,[1] Kai Mithoefer,[2] Jan Ekstrand,[3] Bryan English,[4] Steven McNally,[5] John Orchard,[6,7] C Niek van Dijk,[8] Gino M Kerkhoffs,[9] Patrick Schamasch,[10] Dieter Blottner,[11] Leif Swaerd,[12] Edwin Goedhart,[13] and Peter Ueblacker[1]

Erstversorgung

Pech-Schema
Pause
Eis
Compression
Hochlagerung

Erstbehandlung

Funktionelle Störung
Ia Schmerzhafte Muskelverhärtung (ermüdungsbedingt)
Ib Schmerzhafte Muskelverhärtung (neurogen)
II Sog. Muskelzerrung (Neuromuskuläre Zerrung)

Strukturelle Störung
IIIa Muskelfaserriss (≤ 5 mm Querausdehnung)
IIIb Muskelbündelriss (≥ 5 mm Querausdehnung)
IV Muskelriss / sehniger Muskelausriss

Spray & Stretch
Dehnung + 30 sec. Eisbehandlung
(Eder 2006)

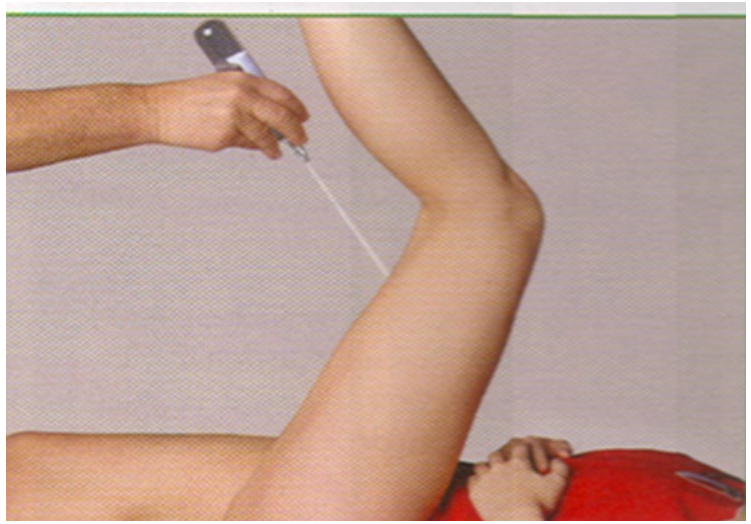

Diagnostikplan

Stufe 1: Anamnese / Verletzungsmuster
Stufe 2: klinisch - orthopädische Untersuchung
- Muskelstatus
- chirotherapeutisch LWS, SIG
- Hüfte, Fuß
- Tastbefund

Stufe 3: Apparative Untersuchung
Stufe 4: Ursachen

Diagnostikplan

Stufe 1: Anamnese / Belastungsmuster

Stufe 2: klinisch - orthopädische Untersuchung

- Muskelstatus
- chirotherapeutisch LWS, SIG
- Hüfte, Fuß
- Tastbefund

Stufe 3: Apparative Untersuchung

Stufe 4: Ursachen

Diagnostikplan

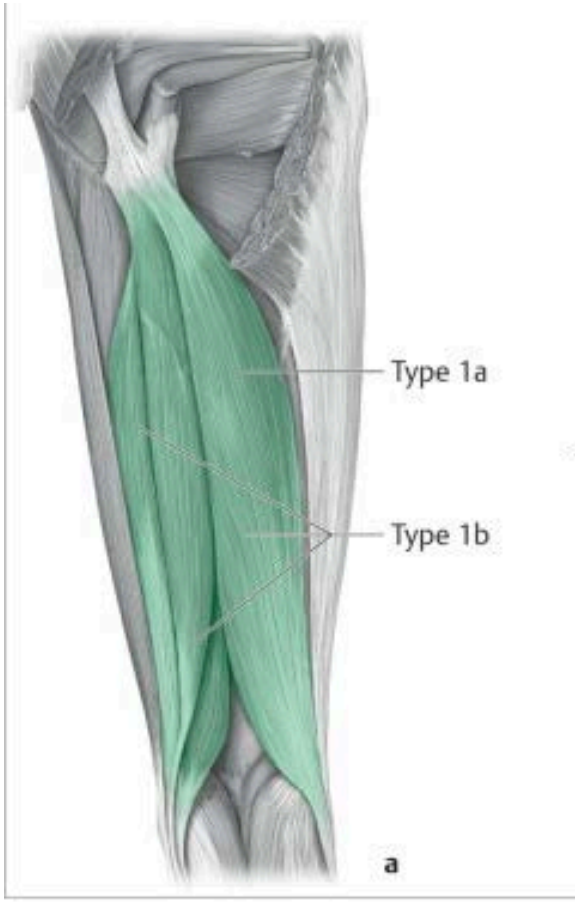

Funktionelle Störung
Ia Schmerzhafte Muskelverhärtung (ermüdungsbedingt)
Ib Schmerzhafte Muskelverhärtung (neurogen)
II Sog. Muskelzerrung (Neuromuskuläre Zerrung)

Strukturelle Störung
IIIa Muskelfaserriss (≤ 5 mm Querausdehnung)
IIIb Muskelbündelriss (≥ 5 mm Querausdehnung)
IV Muskelriss / sehniger Muskelausriss

Diagnostikplan

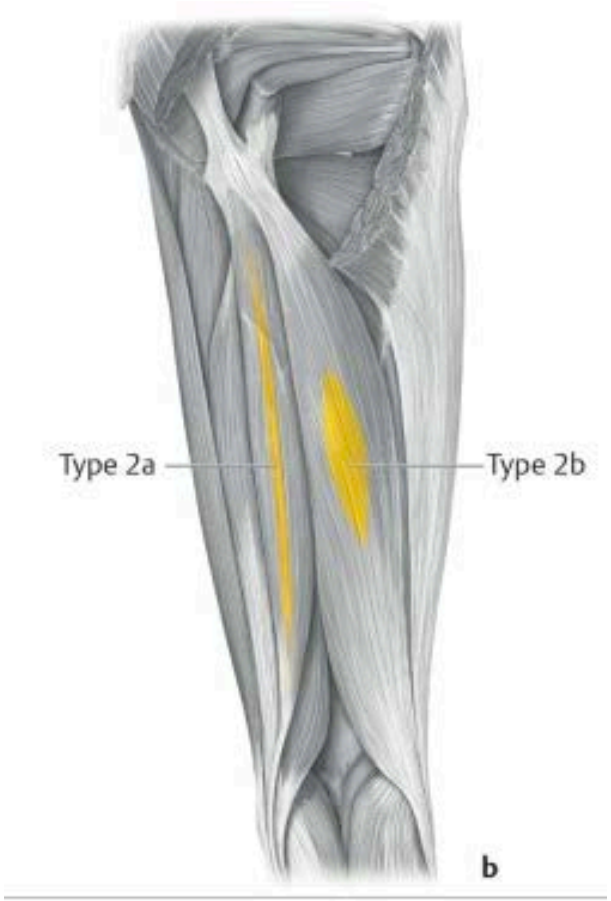

Funktionelle Störung
Ia Schmerzhafte Muskelverhärtung (ermüdungsbedingt)
Ib Schmerzhafte Muskelverhärtung (neurogen)
II Sog. Muskelzerrung (Neuromuskuläre Zerrung)

Strukturelle Störung
IIIa Muskelfaserriss (≤ 5 mm Querausdehnung)
IIIb Muskelbündelriss (≥ 5 mm Querausdehnung)
IV Muskelriss / sehniger Muskelausriss

Diagnostikplan

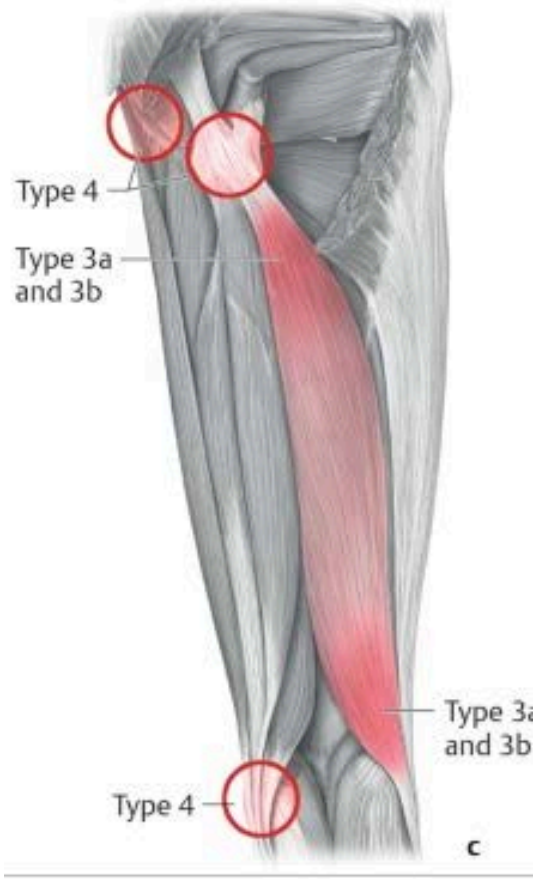

Funktionelle Störung
Ia Schmerzhafte Muskelverhärtung (ermüdungsbedingt)
Ib Schmerzhafte Muskelverhärtung (neurogen)
II Sog. Muskelzerrung (Neuromuskuläre Zerrung)

Strukturelle Störung
IIIa Muskelfaserriss (≤ 5 mm Querausdehnung)
IIIb Muskelbündelriss (≥ 5 mm Querausdehnung)
IV Muskelriss / sehniger Muskelausriss

Sport

Struktur

Funktion

Einleitung

Myotom= bezeichnet alle von einer bestimmten Spinalnervenwurzel innervierte Skelettmuskulatur des Körpers

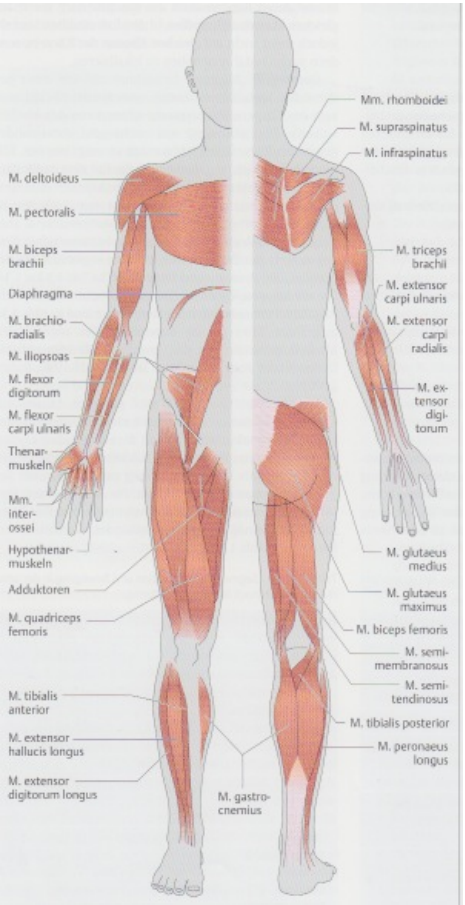

Segmentale Innervation und Bewegung

Gelenk	Bewegung	Wurzel
Hüfte	Flexion	L1-L3
	Adduktion	
	Innenrotation	
Hüfte	Extension	L4-S1
	Adduktion	
	Außenrotation	
Knie	Extension	L3,L4
	Flexion	L5,S1
OSG	Dorsalextension	L4,L5
	Plantarflexion	S1,S2
USG	Inversion	L4,L5
	Eversion	L5, S1
Fuß	Zehenstreckung	L5, S1
	Fußsohlenmuskeln	S3
	Zehenbeugung	S2

Nach McKinnon / Morris

Diagnostikplan

Stufe 1: Anamnese / Belastungsmuster
Stufe 2: klinisch - orthopädische Untersuchung
- Muskelstatus
- chirotherapeutisch LWS, SIG
- Hüfte, Fuß

Stufe 3: Apparative Untersuchung
Stufe 4: Ursachen

Signalverhalten bei verschiedene Sequenzen

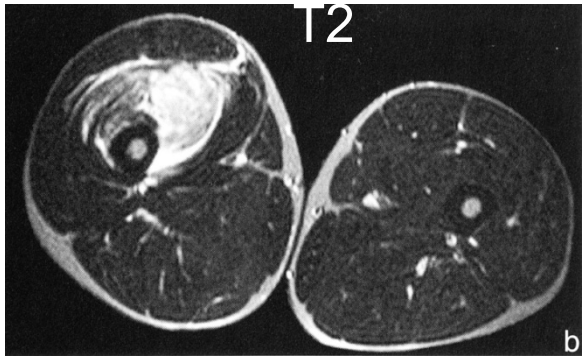

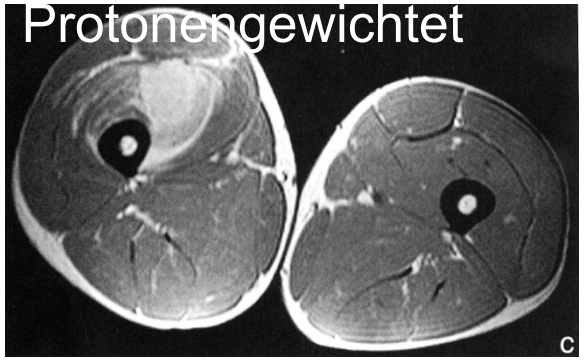

	T1	T2	Protonen
Fettgewebe/-mark	***	***	***
Muskelgewebe	*	(*)	*
Seröse Flüssigkeit		***	
Einblutung	hypointenses	hyperintenses	hyperintenses
Kortikalis	-	-	-
Ödem		hyperintenses	

Diagnostikplan

Stufe 1: Anamnese / Belastungsmuster
Stufe 2: klinisch - orthopädische Untersuchung
Stufe 3: Apparative Untersuchung
Stufe 4: Ursachen

- Übermüdung/Konditionsdefizite
- Infektionen (Zahnfokus)
- Muskelverkürzung
- Ernährungsdefizite
- Flüssigkeitsverlust
- Unzureichende Rehabilitation

Behandlung

- Funktionelle Störung

- Grad I a ermüdungsbedingte Muskelverhärtung

- Grad I b neurogene Muskelverhärtung

- Grad II Muskelzerrung

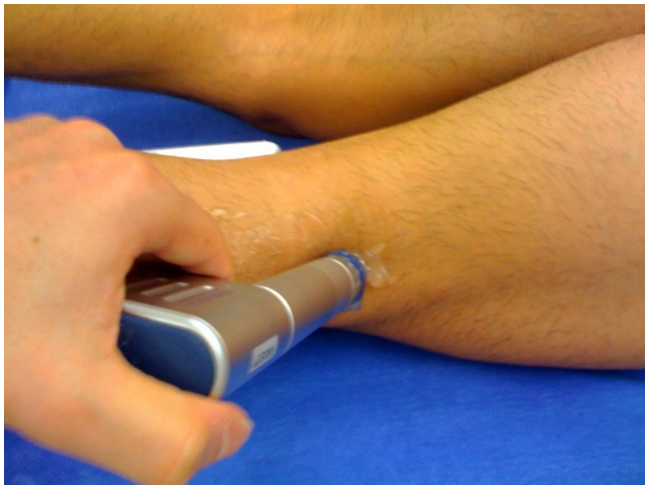

- Wirbelsäulenbehandlung
  - Chirotherapie
  - Infiltration nach MW
- Triggerosteopraktik (1-3x/Wo.)
- Infiltration (1./4./ ev 7. Tag)
  - Lokalanaesthetika, kein Kortikoid
  - Traumeel
- Enzyme, Vitamine, Mg, Zink
- Muskelrelaxation (3-5 Tage)
- Rehabilitation

Behandlung

- Funktionelle Störung

•Grad I a ermüdungsbedingte Muskelverhärtung

•Grad I b neurogene Muskelverhärtung

•Grad II Muskelzerrung

- Infiltration (1./4./ ev 7. Tag)
  - Lokalanaesthetika, kein Kortikoid
  - Traumeel + Procain
- Triggerosteopratik (1-3x/Wo.)
- Wirbelsäulenbehandlung
  - Chirotherapie
  - Infiltration nach MW
- Enzyme, Vitamine, Mg, Zink,
- Muskelrelaxation (3-5 Tage)
- Rehabilitation

Behandlung

- Strukturelle Störung

Grad III a
Grad III b
Grad IV

} Konservative Therapie

- Punktion
- Aspiration
- Infiltration (1./4./7. Tag)
  - Lokalanaesthetika, kein Kortikoid
  - Actovegin, Traumeel + Procain
  - PRP
- Druckverband / Salbenverband
- Enzyme, Vitamine, Mg, Zink
- Antiphlogistika (Diclo kurzer Einsatz !!!)
- Rehabilitation

Behandlung

- Strukturelle Störung
  Grad IV } Operative Therapie

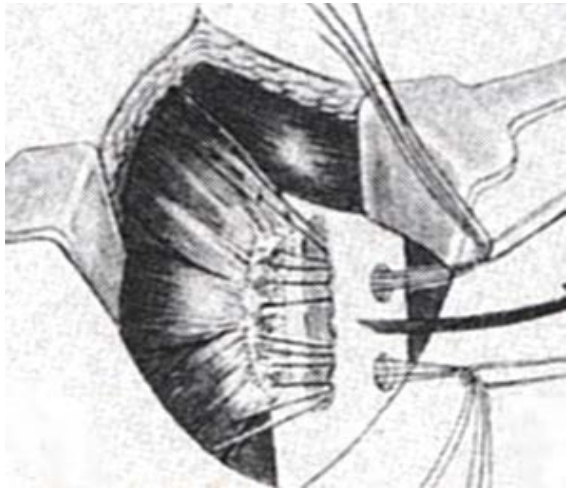

- ggf. indiziert
- Ansatz- oder ursprungsnahe Rupturen
- Randadaptation/ Narbenverkleinerung
- Technisch schwierig
- Resorbierbares Nahtmaterial
- Fadenanker
- Symptomatische Narbe

Therapiedauer

Funktionelle Störung
Ia Schmerzhafte Muskelverhärtung
Ib Schmerzhafte Muskelverhärtung
II Sog. Muskelzerrung

Strukturelle Störung
IIIa Muskelfaserriss
IIIb Muskelbündelriss
IV Muskelriss / sehniger Muskelausriss

Klassifikation	Dauer (MW)	Dauer (OM)
Ia	1-3 Tage	3-5 Tage
Ib	2-5 Tage	3-7 Tage
II	3-5 Tage	7-10 Tage
IIIa	10-14 Tage	14-21 Tag
IIIb	ca. 6 Wo.	ca. 6 Wo.
IV	12-16 Wo.	12-16 Wo.

Integrationstests

Klinische Tests:

1. Max. Dehnung in verschiedenen Ausgangsstellungen
2. Max. isometrische / dynamische Kontrakturen
   wichtig: exzentrische Belastung
3. Max. Dehnung + max. isometrische Belastung
4. Nach der Belastung

Leistungsdiagnostische Tests:

1. Maximalkraft + Schnellkraft
2. Muskellängetest
3. Ausdauerleistungsfähigkeit

Fußballspezifische Fähigkeit:

1. Funktionelle Abläufe